Aus der Chirurgischen Universitätsklinik Berlin
Direktor: Prof. Dr. P. Rostock

Ueber Dauerergebnisse bei habitueller Schulterluxation.

Inaugural-Dissertation
zur
Erlangung des
medizinischen Doktorgrades
an der
Friedrich-Wilhelm-Universität
zu Berlin

vorgelegt von

GÜNTHER WETZSTEIN
aus Chemnitz

Tag der Promotion: 12. Oktober 1940

C / 0355

Gedruckt mit Genehmigung
der
Medizinischen Fakultät der Universität Berlin

Dekan: Prof. Dr. KREUZ

Referent: Prof. Dr. DOMRICH

Korreferent: Prof. Dr. ROSTOCK

R. UNIV.
BIBLIOTHEEK
LEIDEN

Über Dauerergebnisse bei habitueller Schulterluxation.

Die habituelle Schulterluxation spielt im Krankengut einer chirurgischen Klinik, rein zahlenmäßig betrachtet, eine untergeordnete Rolle. Es sind in dieser Arbeit die Fälle aus den Jahren 1924 bis 1935 zusammengestellt, die innerhalb dieses Zeitraumes an der Berliner Chirurgischen Universitätsklinik zur Operation gekommen sind und im Jahre 1939 zur Feststellung einer Dauerheilung nachuntersucht wurden.

In der angegebenen Zeit kamen im ganzen 35 Fälle zur Operation. Die Nachuntersuchung konnte allerdings nur 26 Fälle erfassen, da die übrigen Patienten für eine Wiedervorstellung nicht erreichbar waren.

Die Operationsmethoden für die habituelle Schulterluxation sind außerordentlich zahlreich. Die Lehrbücher sind reich an Angebot von Verfahren, aber arm an zuverlässigen Erfolgszahlen. Das Studium des Schrifttums lehrt Reihen guter und auch dauernder Erfolge von besonders erfahrenen, glücklichen Operateuren kennen, macht aber wieder unsicher durch die sich immer mehrende Zahl der neu auftauchenden und abändernden Operationsverfahren. Keine Methode hat sich bisher allgemein durchsetzen können. An der Berliner Chirurgischen Universitätsklinik wurde bis zum Jahre 1932 nach dem Verfahren von J o s e p h (Faszientransplantation) und dann nach dem Verfahren von E d e n (Knochenspanverpflanzung) operiert.

Größere Statistiken über Dauerheilung bei habitueller Schulterluxation sind bisher verhältnismäßig selten veröffentlicht worden. Ein großer Teil der Angaben über Dauerheilungen ist außerdem mit Vorsicht zu bewerten, da zwischen Operation und Feststellung der Dauerheilung der Zeitunterschied meist zu kurz bemessen war. Rezidive sind selbst nach einer Anzahl von Jahren wieder aufgetreten, sodaß die Operation nur ein vorübergehendes Mittel zur Beseitigung eines für einen solchen Patienten äußerst unangenehmen Zustandes bedeutete. Von einer Dauerheilung kann man frühestens nach vier Jahren

seit der Operation sprechen. Bei meinen Nachuntersuchungen ergab sich seit der letzten Operation nach Joseph ein Zeitraum von neun Jahren und nach der Edenschen Methode ein solcher von vier Jahren.

Zur Frage des Rezidives führe ich an, daß man eine einmalige oder auch wiederholte Luxation eines operierten Gelenkes, durch ein erhebliches Trauma bedingt, nicht als Rezidiv ansehen kann oder doch erst dann, wenn nunmehr ohne besonderen Anlaß häufige Ausrenkungen wieder erfolgen.

Eine größere Zusammenstellung über Dauererfolge bei habitueller Schulterluxation bringt Anschütz. In dieser Statistik werden 78 Fälle angeführt, die nach der Josephschen Methode, teils kombiniert mit der Methode von Schmieden, operiert wurden. 2 bis 3 Jahre nachbeobachtet wurden 37 Fälle, bei denen sich 15 Rezidive ergaben. 41 Fälle, bei denen sich die Nachbeobachtung von 4 bis zu 10 Jahren erstreckte, blieben ohne Rezidiv. 48 Fälle wurden nach dem Verfahren von Eden behandelt. Weder bei 17 Fällen, die drei Jahre nach der Operation nachuntersucht wurden, noch bei 31 Fällen, die bis zu 10 Jahren beobachtet wurden, konnte ein Rezidiv festgestellt werden. Allerdings muß hierbei angeführt werden, daß sämtliche Fälle beider Methoden auf 32 Operateure verteilt werden müssen.

Nach den bisherigen Ergebnissen aus der Lexerschen Klinik wurden bei etwa 30 nach Eden operierten Fällen Dauerheilungen erzielt.

Scheck berichtet aus der Grazer Unfallklinik über 17 Fälle der Edenschen Methode, die nach einer Beobachtungszeit von 1 bis zu 4 Jahren sämtlich rezidivfrei blieben.

Aus dem alten Reichsheer werden von Genz 13 Fälle angeführt, die nach einer Kombination der Methoden von Joseph-Löffler-Schmieden operiert wurden. Nach einer Beobachtungsdauer von 2 bis zu 16 Jahren konnten 11 Dauerheilungen und ein Rezidiv festgestellt werden. In einem Falle war eine hochgradige Versteifung des Schultergelenkes aufgetreten.

Inwieweit eine Dauerheilung bei den 26 beobachteten Fällen der Berliner Chirurgischen Universitätsklinik erzielt wurde, werde ich später an Hand der Krankengeschichten und Nachuntersuchungsbefunde darlegen.

Zunächst will ich auf das Wesen und die Ursachen der habituellen Schulterluxation näher eingehen. Die habituelle Schulterluxation, die eine mehr oder minder häufige Wiederholung einer Verrenkung, meist nach vorangegangener

traumatischer Luxation, darstellt, kommt als Luxatio praeglenoidalis (vordere Luxation) und als Luxatio retroglenoidalis (hintere Luxation) vor. Oft sind es nur geringfügige oder indirekte Gewalteinwirkungen, die eine Luxation veranlassen.

Nicht zum eigentlichen Begriff der habituellen Schulterluxation gehören willkürliche Luxationen, welche die Patienten nach Belieben hervorrufen und zurückbringen können, ferner pathologische Luxationen, z. B. bei Syringomyelie, Tabes, Myelitis, multipler Sklerose oder Rückenmarksverletzungen.

Die Mehrzahl der von einer habituellen Schulterluxation betroffenen Patienten steht im 2. bis 4. Lebensjahrzehnt. Durch die immer wiederkehrenden Ausrenkungen sind die Betreffenden aufs schwerste gehindert. Die Funktion des betroffenen Armes ist stets erheblich gestört. Die Patienten vermeiden Bewegungen und Stellungen, bei denen eine Verrenkung leicht erfolgen kann. Dadurch entsteht ein Gefühl der Unsicherheit und Schwäche, was zu einer starken Einschränkung der Gebrauchsfähigkeit führen muß. Die Patienten selbst haben das größte Interesse an der Beseitigung dieses Zustandes, zumal sie in ihrer Arbeitsfähigkeit, soweit es körperliche Arbeit betrifft, außerordentlich gestört sind und deshalb oft einen Berufswechsel vornehmen müssen. Außerdem ist jede erneute Luxation in der Mehrzahl der Fälle mit erheblichen Schmerzen verbunden.

Bei längerem Bestehen des Leidens wird der Gelenkapparat in zunehmendem Maße geschädigt, so daß die Luxation immer leichter erfolgt, häufiger auftritt und die Veränderungen an den Gelenkflächen immer stärker werden.

Für das Habituellwerden einer Schulterluxation sind zahlreiche Ursachen anzuführen. Mangelhafter Halt im Gelenk bewirkt, daß der Kopf manchmal schon bei den unbedeutendsten Anlässen die Pfanne verläßt. Auch die Epilepsie spielt unter den Entstehungsursachen manchmal eine Rolle. Den bisher vorliegenden Erfahrungen zufolge, scheinen frühzeitig nach der ersten Luxation ausgeführte Bewegungen im allgemeinen das Entstehen einer habituellen Luxation nicht zu begünstigen. Jedoch wird man es vorziehen, wenn gröbere Nebenverletzungen, wie Abriß des Tuberculum majus, der Außenrotatoren oder des Limbus cartilagineus bestehen, das reponierte Schultergelenk einige Zeit beschränkt ruhigzustellen, um damit den verletzten Teilen Gelegenheit zur Wiederanheilung zu verschaffen.

Ausgedehntere Schädigungen des Gelenkbandapparates und der Halt gewährenden Gelenkmuskulatur bei der ersten Luxation begünstigen häufig die Entstehung einer habituellen Schulterluxation. Seit den ersten anatomischen Untersuchungen von Jössel (1874) hat man durch Leichenversuche, sowie bei zahlreichen Operationen Näheres über die Hauptursachen des wiederholten Eintrittes der Luxation kennengelernt. In den meisten Fällen finden sich eine abnorme Erweiterung, Erschlaffung oder Zerreißung der Gelenkkapsel. Ferner ist häufig ein Abriß des Limbus cartilagineus vom vorderen Pfannenrande erfolgt und nicht wieder zur Anheilung gekommen. Oder es sind zugleich Stücke vom vorderen Pfannenrande abgesprengt und entweder mit dem Limbus in Zusammenhang geblieben oder zu freien Gelenkkörpern geworden. Der vordringende Gelenkkopf löst dann das Periost in Verbindung mit der Kapsel vom Collum scapulae ab, so daß eine Ausbuchtung der Gelenkhöhle entsteht, deren Wand vorne von dem abgehobenen Periost und dem darüber hinwegziehenden Musculus subscapularis, hinten von der Scapula selbst gebildet wird. Bei häufiger Wiederholung der Luxation wird der Gelenkrand abgeschliffen; das abgelöste, mit der Kapsel in kontinuierlichem Zusammenhang stehende Periost verdickt sich, und es entsteht auf diese Weise eine zweite Gelenkhöhle, in die der Kopf stets leicht hineingleiten kann.

Gerade die Veränderungen am Pfannenrande gehören zu den allerhäufigsten Ursachen der habituellen Schulterluxation.

Weitere Gründe für das Habituellwerden sind in einer ausgesprochenen Verkleinerung des Kopfes oder der Pfanne zu sehen, sowie in Muskelabreißungen oder Ausriß des Tuberculum majus. Auch Koordinationsstörungen der normalen Muskelkontraktion am Schultergelenk sind verantwortlich zu machen.

Alle diese pathologischen Befunde müssen das operative Vorgehen bestimmen. Der Zweck der operativen Behandlung der habituellen Schulterluxation muß die Verhütung des Wiedereintrittes der Verrenkung und möglichst vollkommene Wiederherstellung der Gelenkfunktion sein.

Ein für alle Fälle passendes sicheres Verfahren gibt es bisher noch nicht. Das erstrebte Ziel, durch eine einfache, womöglich extracapsuläre Hemmung die Luxation zu verhüten, ohne die Funktion des Gelenkes zu beeinträchtigen, ist noch nicht erreicht.

Ist eine Erweiterung des Gelenkinnenraumes die Grundlage der habituellen Luxation, so müssen außer der eigentlichen

Gelenkkapsel immer auch Band- und Muskelapparat beteiligt sein. Mit einer Raffung, Doppelung, Resektion oder Verstärkung der vorderen Kapsel wird die Ursache folglich nicht restlos beseitigt. Kapselraffung als alleinige operative Behandlung hat dann nur in wenigen Fällen dauernden Erfolg. Die Kapselverkleinerung soll vielmehr nur als unterstützende Maßnahme für alle anderen Eingriffe angewandt werden.

Für die Therapie der habituellen Schulterluxation sind, wie ich anfangs schon erwähnte, außerordentlich zahlreiche Angaben gemacht und eine Unzahl von Methoden vorgeschlagen und ausgeführt worden. Als noch Gelenkoperationen wegen der fehlenden Asepsis zu den lebensgefährlichen Eingriffen gehörten und bei Abwägung der Vor- und Nachteile namhafte Chirurgen das Risiko einer derartigen Operation für die habituelle Schulterluxation als zu groß empfanden, versuchte man auf nichtoperativem Wege den Kranken zu helfen. Weil, Gaugele, Hoffa, Collin, Baumbach u. a. konstruierten Bandagen, die mit Gurten und Pelotten die Schulter festhielten. Sie sind hinderlich und in ihrer Wirkung nicht sicher. Gleiches gilt auch von den Methoden, die versuchten, durch Einspritzen von Jodoformemulsionen, Jodtinktur (Genzmer) oder Blut (Keppler) Schrumpfung der Gelenkkapsel zu erreichen. Schon Hippokrates machte den Vorschlag, narbige Schrumpfung durch Einstechen mit dem Glüheisen zu erzeugen. Ebensowenig wie diese Verfahren, hat die monatelang fortgesetzte Feststellung des Gelenkes in der der Luxation entgegengesetzten Stellung (Volkmann), abgesehen von einigen Erfolgen (Burrel und Lovett), Dauerresultate zu verzeichnen. Die drohende Versteifung des Gelenkes ist ein weiterer Nachteil dieser Methoden.

Die ersten größeren operativen Eingriffe stellten die Resektion des Humeruskopfes und die Arthrodese dar. Die Resektion wurde 1880 von Hueter vorgeschlagen und im gleichen Jahre von Cramer erstmalig angewandt. Beide Verfahren sind zugunsten neuerer Methoden verlassen worden, wenn auch neuerdings (Mandl) die Arthrodese bei habitueller Schulterluxation der Epileptiker wieder befürwortet wird. Resektion und Arthrodese sind im ganzen nicht häufig ausgeführt worden. Die Erfolge hinsichtlich der Rezidive waren zwar gute, jedoch meist mit schwerer Schädigung der Armfunktion verbunden.

Lange Zeit galt die künstliche Verkleinerung des Kapselapparates durch Raffung als das einfachste und sicherste Ver-

fahren. Diese Kapsularraphie führte Ricard (1894) zum ersten Male aus. Bardenheuer, Steinthal u. a. führten die Raffung ohne, Mikulicz, Dreesmann u. a. mit Eröffnung des Gelenkes aus. Spitzy zieht eine Kapselfalte durch einen Schlitz im Deltoideus, der dann als Kapselspanner wirkt. Diese Methode kommt den später vorgeschlagenen Faszientransplantationen im wesentlichen sehr nahe.

Gerster, Bardenheuer u. a. suchten die Verkleinerung des Kapselraumes durch elliptische oder ovaläre Exzisionen, Hildebrand und Wiesinger durch Tamponade zu erreichen.

Man glaubte, damit in allen Fällen sicher und schnell zum Ziele zu gelangen. Die Zusammenstellung von Dahlgren, nach der 25 Fälle, die mit Kapselverkleinerung nach verschiedenen Methoden behandelt waren, sämtlich ohne Rezidiv ausheilten, bewies scheinbar ebenfalls die große Sicherheit des einfachen Verfahrens. Neuere Erfahrungen (Hildebrand, Payr, Thomas, Eden u. a.) zeigten aber, daß die Heilung oft nur scheinbar dauernd ist, daß häufig Rezidive auftreten, oft allerdings erst nach Ablauf von zwei Jahren und länger. Eine große Sammelforschung am Material der Schweizer Unfallversicherung hat gezeigt, daß die Kapselraffung in etwa drei Viertel der Gesamtzahl Rezidive ergab. Perthes zieht daraus die Folgerung, daß diese Behandlungsmethode ausscheiden müsse.

Die Erweiterung der Kapsel ist in ihrer Bedeutung für das Zustandekommen der habituellen Schulterluxation überschätzt worden. Oft wurde auch eine solche Erweiterung als Ursache angenommen, wo keine bestand oder wo sie nur geringfügig war. Auf jeden Fall stellt die einfache Kapselraffung eine ungenügende Sicherheit gegen den Wiedereintritt der Luxation dar. Man soll sich von vornherein in keinem Falle mit der Kapselraffung begnügen, sondern den Operationsplan nach den im einzelnen Falle vorliegenden Veränderungen einrichten. Diese sind klinisch oder durch das Röntgenbild, oft aber erst bei der Operation sicher festzustellen. Denn selbst Röntgenbefunde sind bei der habituellen Schulterluxation vielfach unzuverlässig. Meist werden krankhafte Befunde vermißt oder sind gering oder vieldeutig. Am vorderen unteren Pfannenrande ist die übliche Aufnahmetechnik offenbar ganz unzuverlässig. Soweit an meinem Material Röntgenaufnahmen gemacht wurden, fanden sich etwa 22 % sichere, 22 % unsichere und 56 % negative Röntgenbefunde.

Hildebrand, Perthes, Eden u. a. halten die Eröffnung des Gelenks für erforderlich, ebenso die breite Freilegung desselben, um die Ursachen genau festzustellen.

Eine große Anzahl von Methoden wird auf dem Gebiete der Muskelplastiken vorgeschlagen. Röpke rafft den Musc. subscapularis. Selig verkürzt den Musc. supraspinatus. Clairmont und Ehrlich bildeten aus dem Deltoideus einen Muskellappen, der durch die hintere Achselhöhle um den Humerushals nach vorne geführt und hier befestigt wird. Im Verfahren von Finsterer wird ein Muskellappen aus dem kurzen Bicepskopf und dem Coracobrachialis gebildet, unter dem Humeruskopf durchgezogen und am Ansatz des langen Tricepskopfes befestigt.

Kirschner (1914), Joseph (1917), Schmieden (1920) und Löffler (1920) versuchten durch paraarticuläre freie Faszientransplantation Hemmungsbänder anzulegen. Payr und Seidel verstärkten die resezierte Kapselstelle durch Aufnähen freier Faszienlappen. Die meisten dieser Verfahren sind hinsichtlich ihrer Wertigkeit, besonders in bezug auf Dauererfolge, noch nicht hinreichend erprobt. Die Gesamtzahl der statistisch verwertbaren Fälle ist bisher noch sehr gering.

Bei Abrissen der Kapsel und Knochenränder und Abschliffen vom Pfannenrande sind von O. Hildebrand, Perthes und Eden besondere Verfahren angegeben worden. Bei diesen ätiologisch eingestellten Operationsmethoden sind in bezug auf Dauererfolge wesentlich bessere Ergebnisse erzielt worden als bei den übrigen. Bei 11 nach seiner Methode operierten Fällen, die bis zu 17 Jahren beobachtet wurden, hatte Perthes keine Rückfälle.

Die Methoden von Joseph und Eden, die in der Berliner Chirurgischen Universitätsklinik angewandt wurden, will ich noch näher beschreiben. Beide Verfahren wurden erstmalig im Jahre 1917 ausgeführt.

1. Die Methode nach Joseph:

Das Ziel der Faszientransplantation ist, kurz gesagt, folgendes: Schaffung eines künstlichen Bandes im Schultergelenk.

Die Grundidee dieses Verfahrens besteht in der Übertragung des Gelenkmechanismus der Hüfte auf ein anderes Gelenk. Hierbei ist einzuwenden, daß sowohl die mechanischen Verhältnisse an Hüfte und Schulter, als auch die Inanspruch-

nahme verschieden sind. Die Gefahr der Beweglichkeitsbeschränkung ist ebenfalls mit heranzuziehen. Andererseits muß man aber sagen, daß eine restitutio ad integrum wohl bei keiner Operationsmethode der habituellen Schulterluxation in Frage kommt. Eine relativ große Beweglichkeitseinschränkung war bei meinen Nachuntersuchungen nur in einem Falle festzustellen.

Über das Schicksal des eingepflanzten Bandes, d. h. ob es nicht später resorbiert wird oder ob es wirklich als Nachahmung des Ligamentum teres fortbesteht, kann selbst das Röntgenbild keine Auskunft geben. Es ist fraglich, ob aus dem durch den Gelenkraum ziehenden Faszienstreifen, fast ohne Anschluß an die Ernährung, stets ein kräftiges Band entsteht. Sektionsergebnisse darüber sind bisher noch nicht bekannt. Interessante Mitteilungen machte Welcker, der bei seinen Fällen im Röntgenbild, das er 2 Jahre nach der Operation machte, eine ausgesprochene Verdichtung der Kanalwand im Oberarmkopf feststellte, eine Sklerose, die so auffallend ist, daß sie nach seiner Meinung als regelmäßig angesehen werden kann. Die funktionelle Hypertrophie des Knochengewebes als Reaktion auf den dafür adäquaten Reiz des Druckes oder des Druckes und Zuges ist von Roux experimentell festgestellt worden. Bei dem Josephschen Verfahren hat man es mit einem solchen Druck und Zug zu tun, also die Bedingung zur Voraussetzung, daß es zu einer solchen funktionellen Hypertrophie des Knochengewebes kommt, in höchstem Maße erfüllt: Der Faszienzügel, solange er funktionstüchtig ist, übt diesen Druck und Zug aus. Welcker glaubt daher, diese Spätbefunde in den Röntgenbildern als Test dafür angeben zu können, daß der Faszienzügel funktioniert und daß die Methoden von Joseph, Löffler und Schmieden Verfahren sind, die ihren Zweck ausgezeichnet erfüllen.

Bei meinen Fällen habe ich, soweit Röntgenbilder vorlagen, diese Beobachtungen nicht machen können. Die Aufnahmen wurden auch erst 7 bis 15 Jahre nach der Operation gemacht.

Die Operation selbst verläuft, in großen Zügen gesehen, folgendermaßen:

Eröffnung des Gelenkes mit dem vorderen Kapselschnitt nach Langenbeck und Luxation des Kopfes. Ansetzen eines Bohrers zur Schaffung eines Kanales in den Schulterkopf dicht unter der höchsten Höhe der knorpeligen Konvexität und Einführung desselben 1,5 bis 2 cm in den Knochen. Damit der Kanal nicht zu lang ausfällt und nicht durch den ganzen Schul-

terkopf verläuft, wird von einem zweiten naheliegenden Punkte der Schulterkopfhöhe ein zweiter kurzer Bohrkanal mittels Bohrer oder durch Einschlagen eines Nagels angelegt, welcher den ersten Bohrkanal erreichen muß. Durch die Vereinigung der Kanäle entsteht ein etwa 3 cm langer, dicht unter der knorpeligen Oberfläche etwas gekrümmt verlaufender Gang, bei dessen Anlegung man vorsichtig sein muß, da sonst durch Einbruch der Knorpeldecke statt des Kanals, dessen Herstellung man sich wünscht, leicht eine unbrauchbare Mulde entsteht.

Durch diesen Tunnel wird ein der Oberschenkelfaszie entnommener, mindestens 10 cm langer und 0,5 cm breiter Streifen gezogen, welcher an beiden Seiten gleich lang aus dem Kanal herauszuleiten ist. Die beiden freien Enden werden durch Einzelnähte zu einem einheitlichen Band gedoppelt, welches durch die beschriebene Anlage fest im Humeruskopf verankert ist. Das freie Ende des Bandes wird an die Weichteile des Processus coracoides angenäht und die Gelenkkapsel bis auf einen für den Durchtritt des Bandes ausreichenden Schlitz geschlossen. Naht der Schulter- und Oberschenkelwunde.

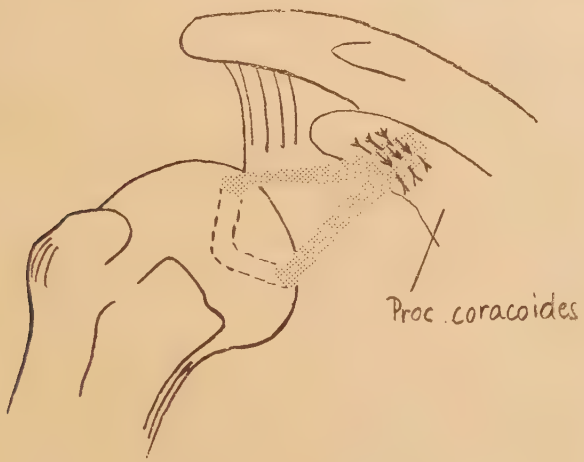

Schema nach Joseph.

Der Arm wird 14 Tage in leichter Adduktionsstellung festgehalten und dann für sanfte Bewegungen freigegeben. Besondere Übungen sind in der Nachbehandlung nicht erforderlich. Für die Nachbehandlung kommen hauptsächlich Heißluft und Massage in Frage.

Eine große Gefahr für später kann in der Beschädigung der Knorpelfläche gesehen werden. Aus einem solchen Trauma,

wie es diese Operation am Knorpel darstellt, kann sich leicht eine Arthritis deformans entwickeln. Von meinen nachuntersuchten Fällen wies jedoch nur einer eine solche postoperativ entstandene Arthritis deformans auf, allerdings ziemlich hochgradig.

Die Gelenkeröffnung stellt ebenfalls eine Operationsgefährdung dar. Im Schrifttum sind aber nur ganz vereinzelte Fälle von Gelenkinfektionen beschrieben worden, so daß diese ganz geringe Prozentzahl nicht als Kontraindikation angesehen werden darf. In Abweichung des ursprünglichen Verfahrens wurde an der Berliner Chirurgischen Universitätsklinik nicht in jedem Falle bei den 26 Operationen nach Joseph das Gelenk eröffnet. Andererseits wurde auch bei den Fällen mit Gelenkeröffnung keine Infektion beobachtet.

Die Gelenkeröffnung muß aber als ein für die Diagnostik wichtiges Hilfsmittel angesehen werden. Verhältnisse am vorderen Pfannenrande lassen sich oft klinisch und röntgenologisch, wie schon vorher gesagt, nicht sicher erkennen. Es ist dazu die Eröffnung des Gelenkes erforderlich und wird auch für notwendig erachtet, um andere Veränderungen, wie Abriß des Limbus cartilagineus und Vorhandensein freier Körper nicht zu übersehen.

Auch E d e n, dessen Verfahren eine extraarticuläre Knochenplastik darstellt, die eine Eröffnung der Gelenkhöhle nicht notwendig macht, ist trotzdem für eine Eröffnung des Gelenkes eingetreten, eben aus den genannten Gründen. Ein Vorteil der Edenschen Methode gegenüber dem Josephschen Verfahren ist die Ausschaltung von Knorpel und Knochen, was hinsichtlich der möglicherweise entstehenden Arthrosis wertvoll ist.

2. Die Methode nach Eden:

Die Edensche Knochenspantransplantation ist hauptsächlich bei den Fällen angebracht, wo sich in größerer Ausdehnung ein Abriß der Kapsel von der Pfanne vorfindet, ferner dann, wenn ein beträchtliches Stück vom vorderen Pfannenrande durch Absprengung oder Abschliff verlorengegangen ist, und dadurch dem Kopf der Halt und die Möglichkeit, sich anzustemmen, zum erheblichen Teil genommen worden ist.

Eine Kapselraffung an beliebiger Stelle stellt für diese Fälle nur eine leichte, vorübergehende Hemmung dar. Ebenso ist die Raffung oder Wiederanheftung der Gelenkmuskeln ein unsicherer Schutz. Hier muß durch die Operation die Kapsel

an ihrer Rißstelle wieder zur Anheilung gebracht und eine neue Hemmung für den Kopf geschaffen werden.

Das Ziel der Edenschen Operationsmethode ist folgendes: Freie Transplantation eines Knochenstückes als Ersatz für den verlorengegangenen Knochenabschnitt, das zugleich als Widerrist für den Gelenkkopf eintritt.

Als Unterstützungsmaßnahme ist die Kapselraffung empfehlenswert.

Bei der Operation wird zunächst der Tibia ein 4 bis 5 cm langer, 2 bis 2,5 cm breiter periostbekleideter Span entnommen und nach Eröffnung der Gelenkkapsel unter das abgehebelte Periost des Collum scapulae geschoben, so daß er den vorderen Pfannenrand lateral noch um 0,5 bis 1 cm überragt. Die Befestigung geschieht mittels Nähten am Periost, Labrum glenoidale und an der Gelenkkapsel oder durch Nagelung am Collum scapulae. Raffung der Gelenkkapsel verhütet den Wiedereintritt der Luxation bis zur Anheilung des Knochenspanes. Anlegung eines Schienenverbandes in leicht nach vorn gerichteter Abduktion und Mittelstellung zwischen Außen- und Innenrotation für die ersten drei Wochen.

Schwierigkeiten der Operation bestehen hinsichtlich der schweren Zugänglichkeit des vorderen Pfannenteiles, besonders bei korpulenten Patienten. Es sind dadurch große Schnitte und öfter temporäre Muskeldurchtrennungen an ihrem Ansatz notwendig. Auch die Fixierung des Spanes bereitet oft erhebliche Schwierigkeiten.

Eden selbst trat zunächst für die Josephsche Faszientransplantation und Kapselraffung ein und schlug seine Methode erst nach dem wiedereintretenden Rezidiv vor. Von den 9 in der Berliner Chirurgischen Universitätsklinik nach der Edenschen Methode operierten Patienten war in einem Falle früher die Faszientransplantation ausgeführt und nach erneuten Rezidiven die Edensche Operation mit dem Erfolge der Dauerheilung später angeschlossen worden. Ein anderer Patient war innerhalb von 2 Jahren zweimal mit Gelenkkapselraffung operiert worden. Eine Dauerheilung wurde jedoch erst nach der Edenschen Methode erzielt.

Sehr interessant ist das Schicksal der verpflanzten Knochenstücke. In manchen Fällen verkleinern sich die Transplantate binnen zwei bis drei Monaten beträchtlich, in anderen Fällen sind sie, ohne eine Spur zu hinterlassen, ganz verschwunden, so daß sich im Röntgenbild beider Schultergelenke

völlig gleiche Verhältnisse ergaben. Dann gibt es auch wieder Fälle, wo die Knochenstücke anwachsen, den Pfannenhals verbreitern und verdicken gegenüber der gesunden Seite. Oft haben sich die Knochenstücke erheblich verschoben und dabei jeden Zusammenhang mit dem Collum scapulae verloren, so daß man nicht mehr von einer Knochenbarriere sprechen kann. Die Enderfolge sind in der überwiegenden Mehrzahl der Fälle gleich gute. Eine Ursache für dieses verschiedene Verhalten des Transplantates konnte bisher noch nicht festgestellt werden.

In diesem Zusammenhang gewinnen vielleicht die Spontanheilungen bei der habituellen Schulterluxation, von denen sowohl im alten als auch im neueren Schrifttum berichtet wird, besonderes Interesse. Vielleicht verdanken die Fälle von Pfannenrandplastik, bei denen trotz frühzeitigem Schwund des Transplantates Heilung eintritt, ihre Dauererfolge der Selbstheilung des ausrenkenden Schultergelenkes.

Beispiel für das Schicksal eines transplantierten Tibiaspanes:

(Nach den Original-Röntgenbildern schematisiert.)
Fall W. H., 33 J., Rohrleger.

Dezember 1935 Operation der rechten Schulter nach dem Verfahren von E d e n.

I.



Schema I: Aufnahme einen Tag post op. (Schultergelenk steht in leicht nach vorn gerichteter Abduktion und Mittelstellung zwischen Außen- und Innenrotation).

II.

Schema II: Aufnahme im Januar 1936. Der Span ist um ein Drittel schmäler geworden. Das Knochengewebe erscheint an den Rändern etwas aufgesplittert.

III.

Schema III: Aufnahme im Mai 1939. Der Span ist mehr als um die Hälfte kleiner geworden, hat sich horizontal gestellt und ist etwa 0,5 cm vom unteren Pfannenrande nach unten verschoben.

Bevor ich nun zu den Krankengeschichten und Nachuntersuchungsbefunden der einzelnen Fälle komme, will ich an Hand zweier Tabellen die beiden Operationsmethoden gegenüberstellen, ohne jedoch den Anspruch auf Vollständigkeit erheben zu können, da, wie ich schon anfangs betonte, mir nicht alle Fälle zur Nachuntersuchung zur Verfügung standen. Vorwegnehmen möchte ich, daß in den Jahren 1925, 1929 und 1933 keine Operation bei habitueller Schulterluxation ausgeführt wurde.

Tabelle I: Operation nach Joseph

Operationsjahr:	Anzahl:	Nachuntersucht:	Dauerheilung:	Rezidiv:
1924	4	1	1	—
1926	1	0	—	—
1927	8	6	4	2
1928	6	5	3	2
1930	2	1	1	—
1931	3	3	3	—
1932	2	1	—	1
Insgesamt:	26	17	12	5

Tabelle II: Operation nach Eden:

Jahr:	Zahl der Fälle:	Nachuntersuchte Fälle:	Dauerheilung:	Rezidiv:
1934	5	5	4	1
1935	4	4	4	—
Insgesamt:	9	9	8	1

Krankengeschichten und Nachuntersuchungsbefunde:

Ich berücksichtige bei den jetzt folgenden Krankengeschichten nur die Fälle, bei denen eine Nachuntersuchung angestellt werden konnte.

1924: K. B., 39 J., Masch.-Arb.

1902 beiderseitige Schulterluxation nach Sturz auf den Rücken vom Baugerüst. Ein halbes Jahr nach dem Unfall erneute Luxation der linken Schulter bei einfachem Erheben des linken Armes. Von da an dauernde Luxationen, abwechselnd

links und rechts, bei geringfügigen Anlässen. 1917 Operation der rechten Schulter nach Joseph. Seitdem Heilung. An der linken Schulter weitere häufige Luxationen.

Juli 1924: Operation der linken Schulter nach Joseph.

Entlassungsbefund: Der linke Arm kann aktiv bis zur Schulterhöhe gehoben werden. Passive Bewegungen sind nach allen Seiten möglich, aber nur unter erheblicher Einschränkung.

Nachuntersuchungsbefund im April 1939: Seit der Operation ist keine Luxation wieder aufgetreten. Die Verhältnisse an der linken und rechten Schulter sind völlig normal. Sämtliche Bewegungen sind ohne Beschwerden im Schultergelenk ausführbar. Es besteht wieder volle Arbeitsfähigkeit. Rö-Bild der linken Schulter: Im Bereiche des Humerus fällt eine gewisse Atrophie der Spongiosa im Gebiet des Tuberculum majus auf. Sonst sind die Konturen scharf und keine gröberen Veränderungen sichtbar.

1927: A. K., 23 J., Angestellter.

Im November 1926 Luxation der rechten Schulter beim Sturz vom Fahrrad. Auf dem Wege zur Rettungsstelle renkte sich der Arm von selbst wieder ein. Im April 1927 erneute Luxation der rechten Schulter beim Kraulschwimmen. Seitdem noch sechs Luxationen, die meist beim Schwimmen auftraten.

Befund: Aktive und passive Bewegungen der rechten Schulter völlig frei. Beim Bewegen des rechten Armes ist ein feines Knirschen im Schultergelenk fühlbar. Es besteht eine geringe Atrophie der rechten Oberarmmuskulatur. Rö-Bild o. B.

November 1927: Operation der rechten Schulter nach Joseph.

Entlassungsbefund: Das rechte Schultergelenk ist etwas versteift. Ohne Mitgehen des Schulterblattes ist die Elevation des rechten Oberarmes nach vorn um etwa 35 Grad, seitlich um etwa 50 Grad, nach hinten gar nicht möglich. Alle weiteren Bewegungen sind unter Mitgehen des Schulterblattes gut ausführbar. Es besteht eine mäßige Muskelatrophie des rechten Armes.

Nachuntersuchungsbefund im Mai 1939: Ein halbes Jahr nach der Operation trat erneut eine Luxation der rechten Schulter auf. Seitdem dauernde Luxationen, die durch ungünstige Bewegungen des Schultergelenks ausgelöst werden. Der Patient vermeidet jede übermäßige Beanspruchung des rechten Armes, da er weitere Luxationen fürchtet. Eine erneute Operation wird abgelehnt.

Röntgenologisch ist kein krankhafter Befund an der rechten Schulter zu erheben.

E. G., 57 J., Maurer.

1899 erstmalige Luxation der rechten Schulter während der Arbeit. Seitdem geringe Schmerzen bei Bewegungen des rechten Armes. Im Winter 1926/27 beim Holzhauen plötzlich starke Schmerzen im rechten Schultergelenk. Im September 1927 luxierte beim Fallen die rechte Schulter erneut. Seitdem dauernde Luxationen bei den geringsten Anstrengungen des rechten Armes; innerhalb 14 Tagen sechsmal.

Befund: die rechte Schultergelenksgegend ist etwas geschwollen. Keinerlei Druckschmerzen. Sämtliche Bewegungen im Schultergelenk sind frei ausführbar. Im rechten Schultergelenk ist reichlich grobes und feines Knistern wahrnehmbar. Auf dem Rö-Bild fällt der Hochstand des leicht abgeplatteten Gelenkkopfes auf.

Oktober 1927: Operation der rechten Schulter nach Joseph.

Entlassungsbefund: Der rechte Arm ist leicht atrophisch. Aktive Elevation des rechten Armes ist weder nach vorn, noch nach der Seite möglich. Unter Mitgehen des Schulterblattes kommen nur ganz geringfügige Bewegungen zustande. Das aktive Erheben des rechten Armes nach hinten ist normal ausführbar. Alle passiven Bewegungen im rechten Schultergelenk sind frei.

Neurologischer Befund: Reversible, partielle Deltamuskelschwächung.

Nachuntersuchungsbefund im Mai 1939: Seit der Operation ist keine Luxation aufgetreten. Dafür ist eine ziemlich starke Versteifung in der rechten Schulter festzustellen. Die Gebrauchsfähigkeit des rechten Armes ist erheblich eingeschränkt, so daß der Patient nur 30 % erwerbsfähig ist. Der rechte Arm kann aktiv nur andeutungsweise nach vorn erhoben werden; dabei geht das Schulterblatt stark mit. Bei festgehaltenem Schulterblatt ist eine aktive Elevation nach vorn überhaupt nicht möglich. Nach der Seite kann der rechte Arm bis zu einem Winkel von 40 Grad gehoben werden. Das Rückwärtsheben ist in regelrechter Weise selbsttätig wie links ausführbar, Innen- und Außenrotation im rechten Schultergelenk ist eingeschränkt. Die gesamte Schultergürtelmuskulatur rechts ist atrophisch. Das schon bei der Aufnahme festgestellte Knistern im rechten Schultergelenk hat sich nicht verstärkt. Auch röntgenologisch ist kein neuer Befund zu erheben.

J. M., 23 J., Dreher.

Im Juli 1927 erste Luxation der linken Schulter beim Fallen auf den linken Arm. Bis zu seiner Aufnahme im August

1927 innerhalb drei Wochen noch drei weitere Luxationen aus geringfügigen Anlässen.

Befund: Linkes Schulterblatt nach allen Seiten unter leichten Schmerzen aktiv beweglich. Röntgenologisch ist kein pathologischer Befund zu erheben.

August 1927: Operation der linken Schulter nach Joseph.

Entlassungsbefund: Der linke Oberarm ist an Umfang 2,5 cm kleiner als der rechte. Der Musculus deltoides ist atrophisch. Aktive Abduktion des linken Armes bis zu 10 Grad möglich; passive Abduktion bis zu 60 Grad. Aktive Elevation nach vorn nur unter Mitgehen des Schulterblattes möglich; passiv bis zu 60 Grad. Rückwärtsheben des linken Armes ist aktiv und passiv normal ausführbar. Die Innen- und Außenrotation ist kaum eingeschränkt.

Nachuntersuchungsbefund im April 1939: Seit der Operation ist keine Luxation wieder aufgetreten. Sämtliche Bewegungen im linken Schultergelenk sind normal und ohne Beschwerden ausführbar.

Frl. M. Sch., 19 J., ohne Beruf.

Die Patientin ist Epileptikerin. 1927 trat erstmalig bei einem Anfall eine Luxation der linken Schulter auf. Bis zu ihrer Aufnahme noch häufige Luxationen, stets während eines epileptischen Anfalles.

November 1927: Operation der linken Schulter nach Joseph.

Entlassungsbefund: Aktive Beweglichkeit im linken Schultergelenk im ganzen noch erheblich eingeschränkt; passive Bewegungen fast vollkommen normal ausführbar.

Nachuntersuchungsbefund im April 1939: Seit der Operation ist trotz weiterbestehender epileptischer Anfälle keine neue Luxation aufgetreten. Der linke Arm kann vollkommen normal in Anspruch genommen werden. Heben des Armes nach vorn und hinten, Abduktion, sowie Innen- und Außenrotation sind ohne Einschränkung ausführbar.

W. A., 22 J., Student.

1925 luxierte die linke Schulter zum ersten Male beim Schwimmen. Seit dieser Zeit noch sechs weitere Luxationen, die immer während des Sportes auftraten.

Februar 1927: Operation der linken Schulter nach Joseph.

Entlassungsbefund: Aktiv kann der linke Arm nach vorn bis zur Horizontalen gehoben werden; Abduktion ist bis zu 30 Grad möglich; das Rückwärtsheben ist normal ausführbar; Innen- und Außenrotation ist noch eingeschränkt. Passive Be-

wegungen sind in jeder Ebene fast normal möglich, jedoch sehr schmerzhaft.

Nachuntersuchungsbefund im April 1939: Im Januar 1939 luxierte die linke Schulter erstmalig nach der Operation. Beim Geräteturnen (Überschlag über den Kasten) kam durch falsche Hilfestellung diese Luxation zustande. Der Patient hat sonst seinen linken Arm stets normal gebrauchen können; in der Beweglichkeit sind keinerlei Einschränkungen vorhanden.

Zwischen der Operation und der letzten Luxation sind 12 rezidivfreie Jahre gewesen. Der Überschlag am Kasten stellt an das Schultergelenk sehr große Anforderungen. Bei einer falschen Hilfestellung kann in diesem Falle auch ein nicht operiertes bzw. nicht durch eine HSL belastetes Schultergelenk ausrenken. Von einem Mißerfolg der Operation kann also keine Rede sein und ich rechne auch diesen Fall zu einer Dauerheilung.

F. L., 25 J., Kaufmann.

1925 luxierte beim Segeln durch Zurückreißen des linken Armes die linke Schulter. Acht Tage später erfolgte eine erneute Luxation während des Schlafes. Bis zum Jahre 1926 traten noch 15 Luxationen aus unbedeutenden Anlässen heraus auf. Eine danach vorgenommene Operation der linken Schulter nach der Methode von Clairmont (Deltamuskelplastik), sowie eine Kapselraffung blieben ohne Erfolg. Bis zum Mai 1927 weiterhin dauernde Luxationen.

Befund: Völlig freie Beweglichkeit im linken Schultergelenk. Es besteht im Gebiete der linken Schulter eine mäßige Muskelatrophie. Röntgenologisch läßt sich eine sehr flache Gelenkpfanne feststellen.

Mai 1927: Operation der linken Schulter nach Joseph.

Entlassungsbefund: Die Beweglichkeit des linken Armes im Schultergelenk ist nach allen Richtungen noch wesentlich eingeschränkt. Passive Bewegungen sind nach vorn bis zur Horizontalen, nach der Seite bis zu 30 Grad, nach hinten vollkommen normal ausführbar.

1928: Ein halbes Jahr nach der Operation fanden innerhalb weniger Tage zwei erneute Luxationen statt. Im Anschluß hieran wurde eine zweite Operation der linken Schulter nach Joseph vorgenommen. Der Entlassungsbefund zeigte die gleichen Ergebnisse wie nach der vorhergehenden Operation.

Nachuntersuchungsbefund im Mai 1939: Da die meisten Luxationen vor den Operationen während der

Nacht im Schlafe erfolgten, hatte sich der Patient eine Schulterbandage anfertigen lassen, die er während der Nacht trug. Jede sportliche Betätigung wurde unterlassen. Da der Patient keinen körperlichen Beruf zu versehen braucht und die linke Schulter in jeder Hinsicht in dieser Zeit geschont hat, war bis zum Ende des Jahres 1933 keine Luxation wieder aufgetreten. In diesem Jahre war er sogar 8 Monate Soldat gewesen und hat bei diesem Dienst keine nachteiligen Folgen feststellen können. Beim Sport, vor allem bei Lockerungsübungen der Armmuskulatur, hat er sich allerdings außerordentlich vorgesehen. Erst im Jahre 1934 luxierte der linke Arm unverhofft beim SA.-Dienst und kurze Zeit später während des Schlafes. Seitdem treten wieder dauernde Luxationen in Abständen von einigen Monaten auf. Die Luxationen erfolgen stets unter einem nadelähnlichen Stich in der Schulter. In letzter Zeit kann sich der Patient den Arm stets selbst einrenken. Da bereits 4 erfolglose Operationen vorgenommen wurden, lehnt der Patient eine neuerliche Operation ab.

E. F., 21 J., Rechnungsführer.

Im Januar 1928 luxierte die rechte Schulter beim Fall auf den ausgestreckten rechten Arm. Im September 1928 erneute Luxation bei einer Streckbewegung des rechten Armes.

Befund: Die Bewegungen im rechten Schultergelenk sind aktiv in jeder Ebene ohne Schmerzen möglich. Nur beim Emporheben des rechten Armes an den Kopf besteht ein leichtes Spannungsgefühl in der Gelenkkapsel. Das Gelenk ist nirgends druckempfindlich. Röntgenologisch ist kein pathologischer Befund zu erheben.

Dezember 1928: Operation der rechten Schulter nach Joseph.

Entlassungsbefund: Die aktive Beweglichkeit des rechten Armes im Schultergelenk ist fast normal wiederhergestellt, jedoch noch mit erheblichen Schmerzen verbunden.

Nachuntersuchungsbefund im Mai 1939: Seit der Operation ist keine Luxation aufgetreten. Die Gebrauchsfähigkeit des rechten Armes ist vollkommen normal. Bewegungen des rechten Armes im Schultergelenk sind in jeder Ebene ausführbar. Wenige Wochen vor der Nachuntersuchung stürzte der Patient bei einem Motorradunfall auf die rechte Schulter, wobei lediglich eine leichte Verstauchung auftrat.

A. H., 30 J., Arbeiter.

1925 Luxation des rechten Schultergelenkes beim Sturz auf einer Treppe. Seitdem wurde die Schulter noch sechsmal

ausgerenkt, wobei Wurfübungen, Turnen, Einklopfen eines Nagels und Herumwälzen während des Schlafes die Ursachen dazu bildeten. Die ausgerenkte Schulter konnte der Patient stets mit Hilfe seiner Frau einrichten.

Befund: Der rechte Humeruskopf steht fest in der Pfanne, auch bei Rotation, Abduktion, Adduktion und Elevation nach vorn und hinten. Beim Bewegen des rechten Armes nach seitwärts oben und beim Heben des Oberarmes über die Kopflinie treten schmerzhafte Widerstände auf.

Rö-Bild: Keine anormalen Positionsveränderungen des rechten Humeruskopfes zur Pfanne. Auflockerung der Ansatzstelle des Ligamentum humeri, wahrscheinlich Abriß desselben.

Mai 1928: Operation der rechten Schulter nach Joseph.

Entlasungsbefund: Starke Atrophie der Mm. deltoides, pectoralis und der Schultermuskulatur. Der Humeruskopf steht eng in der Pfanne, auch bei Bewegungen des Armes. Leichte Adduktionsstellung des Oberarmes. Bei aktiver Abduktion reicht der rechte Arm mit starker Beteiligung des Schulterblattes bis zur Horizontalen. Elevationsbewegungen nach vorn und hinten sind eingeschränkt. Bei Fixation des Schulterblattes besteht nur geringe Rotationsmöglichkeit.

Nachuntersuchungsbefund im April 1939: Seit der Operation ist keine Luxation aufgetreten. Alle Bewegungen im rechten Schultergelenk sind ohne Beschwerden ausführbar. Lediglich Wurfübungen sind eingeschränkt. Als Bauarbeiter führt der Patient sämtliche Handarbeiten aus.

Rö-Bild: Stellung der Knochen im Schultergelenk intakt. Kleiner Abriß eines erbsengroßen Knochenstückes vom Tuberculum majus.

H. L., 28 J., Studienrat.

1922 Luxation der linken Schulter beim Handballspiel. 1923 erneute Luxation beim gleichen Sport. Von dieser Zeit an häufig wiederkehrende Luxationen. Im letzten Jahre zehn Luxationen bei geringfügigen Anlässen, auch nachts während des Schlafes. Patient konnte die Schulter fast stets selbst einrenken.

Juli 1928: Operation der linken Schulter nach Joseph.

Entlassungsbefund: Außer geringgradigen Pendelbewegungen besteht noch wenig Beweglichkeit des linken Armes.

Nachuntersuchungsbefund im Mai 1939: Seit der Operation ist keine Luxation der linken Schulter aufgetreten. Außer einer Einschränkung des Rückwärtshebens sind sämtliche Bewegungen im linken Schultergelenk normal

ausführbar. Turnerische Übungen, wie Streckhang am Hochreck, was für das Schultergelenk eine ziemliche Belastung darstellt, können wieder ausgeführt werden.

W. G., 33 J., Arbeiter.

Erste Luxation der rechten Schulter im Juli 1928 beim Fall. Seit dieser Zeit noch sieben Luxationen bei geringfügigen Ursachen. Befund: Der rechte Arm ist im Schultergelenk frei und in allen Ebenen beweglich. Das Rö-Bild zeigt ein starkes Mißverhältnis zwischen dem großen Gelenkkopf und der kleinen Pfanne.

November 1928: Operation der rechten Schulter nach Joseph.

Entlassungsbefund: Der rechte Arm kann nach vorn und seitlich bis knapp zur Horizontalen aktiv gehoben werden. Passive Rotationsbewegungen sind leicht eingeschränkt.

Nachuntersuchungsbefund im April 1939: Seit der Operation hat sich der Patient geistig und körperlich stark verändert. Es sind alle Zeichen eines Parkinsonismus aufgetreten. Es besteht eine hochgradige Muskelrigidität. Nach Angabe des Patienten soll angeblich keine Luxation aufgetreten sein. Bei der äußeren Betrachtung fällt jedoch zunächst die Abduktion des rechten Oberarmes auf. Beim Versuch, den Ellenbogen an den Brustkorb zu drücken, macht sich ein federnder Widerstand bemerkbar. Der an sich schon atrophischen rechten Schultergegend fehlt eine normale Wölbung. Der Oberarmkopf ist vorn an abnormer Stelle tastbar. Das Acromion springt deutlich hervor. Die Supraclaviculargrube ist eingefallen. Es besteht also eine Luxation der rechten Schulter, deren sich der Patient nicht bewußt ist. Trotzdem führt er in diesem Zustande noch heichtere Arbeit aus. Aktiv kann der rechte Arm sogar bis zu 80 Grad abduziert werden. Die Elevation nach vorn ist bis zur Horizontalen möglich, nach hinten bis zu 30 Grad. Rotationsbewegungen sind nicht ausführbar. Wie lange diese Luxation schon bestanden hat, konnte aus den wenigen, unklaren Angaben des Patienten nicht entnommen werden.

Das Rö-Bild brachte außer der Bestätigung einer Luxatio praeglenoidalis noch den Befund einer Entrundung des Gelenkkopfes mit hochgradiger Arthritis deformans.

1930: Frau K. M., 21 J., Ehefrau.

Die Patientin ist Epileptikerin. Bei einem epileptischen Anfall im November 1928 erfolgte beim Fall auf die rechte

Schulter die erste Luxation. 14 Tage später, wiederum im Anfall, trat erneut eine Luxation auf. Seit dieser Zeit noch 10 Luxationen, einmal zwei an einem Tage.

Befund: Der rechte Arm ist im Schultergelenk frei beweglich. Röntgenologisch wird ein schlanker Humeruskopf mit, relativ zur Pfanne, kleinem Gelenkanteil und eine Abflachung am unteren Pfannenrande festgestellt.

Januar 1930: Operation der rechten Schulter nach Joseph.

Kurze Zeit nach der Operation trat in der Klinik ein epileptischer Anfall bei der Patientin auf, ohne daß der Arm luxierte.

Entlassungsbefund: Die Bewegungen des rechten Armes im Schultergelenk sind mit nur geringen Einschränkungen gut möglich.

Nachuntersuchungsbefund im April 1939: Ein halbes Jahr nach der Operation luxierte die rechte Schulter erneut während eines epileptischen Anfalles. Seit dieser Zeit fand jedoch keine weitere Luxation statt, obwohl die epileptischen Anfälle nicht nachließen. Der rechte Arm ist voll gebrauchsfähig. Irgendwelche Bewegungseinschränkungen bestehen nicht. Trotz dieser wiederholten Luxation rechne ich auch diesen Fall zu einer Dauerheilung als Erfolg der Operation. Die Patientin hat bisher 9 rezidivfreie Jahre gehabt, während vor ihrer Operation innerhalb von 14 Monaten 12 Luxationen auftraten.

1931: P. K., 28 J., Schaffner.

Im Februar 1930 luxierte beim Fallen auf die Schulter der linke Arm. Bis zu seiner Aufnahme traten noch 5 Luxationen auf, ohne daß der Patient die linke Schulter besonders angestrengt hätte. Die Einrenkung mußte stets vom Arzt vorgenommen werden.

Befund: Völlig normale Beweglichkeit des linken Armes im Schultergelenk. Röntgenologisch o. B.

Oktober 1931: Operation der linken Schulter nach Joseph.

Entlassungsbefund: Das linke Schultergelenk ist noch weitgehend versteift. Die aktive Beweglichkeit ist in allen Ebenen erheblich eingeschränkt. Passive Bewegungen im Schultergelenk sind unter Mitgehen des Schulterblattes gut ausführbar.

Nachuntersuchungsbefund im Mai 1939: Seit der Operation keine Luxation. Die aktive Beweglichkeit des linken Armes ist nicht vollkommen. Während die Elevation nach vorn normal bis zur Senkrechten ausführbar ist, erreicht die Abduktion nur einen Winkel von 80 Grad. Das Rückwärtsheben des Armes ist bis zu 30 Grad möglich. Rotationsbewegun-

gen sind eingeschränkt. Im ganzen besteht bei allen Bewegungen Schmerzhaftigkeit im Schultergelenk; außerdem ist dabei leises Knacken wahrnehmbar. Das jetzige Rö-Bild zeigt gegenüber dem bei der Aufnahme keine neuen Veränderungen.

H. P., 22 J., Gärtner.

Der Patient ist Epileptiker. 1927 luxierte die linke Schulter während eines epileptischen Anfalles. Bis zum Frühjahr 1928 noch häufige Luxationen. Eine schon damals nach der Josephschen Methode vorgenommene Operation war ohne Erfolg. Bis zur Aufnahme traten dauernde Luxationen auf.

Befund: Klinisch und röntgenologisch o. B.

Januar 1931: Zweite Operation der linken Schulter nach Joseph. Ein epileptischer Anfall kurz nach der Operation verlief ohne Luxation.

Entlassungsbefund: Der linke Arm ist im Schultergelenk gut beweglich. Nach vorn kann der Arm aktiv bis zur Horizontalen, nach hinten bis zu einem Winkel von 45 Grad gehoben werden. Die Abduktion ist bis zu einem Winkel von über 60 Grad möglich. Die Rotationsbewegungen sind noch ziemlich eingeschränkt.

Nachuntersuchungsbefund im Mai 1939: Seit der Operation ist keine Luxation aufgetreten. Der linke Arm ist im Schultergelenk vollkommen normal beweglich und ohne Einschränkung zu gebrauchen. Auch beim Schwimmen und anderen sportlichen Betätigungen treten keinerlei Beschwerden auf.

R. P., 26 J., Musterweber.

1929 beim Sturz mit dem Fahrrade Luxation der linken Schulter. In der Folgezeit fast jeden zweiten Monat erneut auftretende Luxationen, die meist bei hastigen Armbewegungen und forcierten Armdrehungen zustande kamen. Die Schulter wurde vom Patienten stets selbst eingerenkt.

Befund: Klinisch und röntgenologisch ist kein krankhafter Befund an der linken Schulter zu erheben.

März 1931: Operation der linken Schulter nach Joseph.

Entlassungsbefund: Die linke Schulter ist im Gelenk noch erheblich versteift. Die aktive Beweglichkeit des linken Armes ist nur angedeutet und ziemlich schmerzhaft.

Nachuntersuchungsbefund im Mai 1939: Seit der Operation ist keine Luxation aufgetreten. Völlig normale Verhältnisse am linken Schultergelenk. Die Bewegungen des linken Armes sind in allen Ebenen regelrecht ausführbar. Es besteht volle Gebrauchsfähigkeit des Armes.

1932: O. G., 40 J., Arbeiter.

1929 Luxation der linken Schulter beim Sturz vom Baugerüst. Seitdem noch 27 Luxationen, die meist aus geringfügigen Ursachen heraus, auch während des Schlafes, erfolgten. Die Einrenkung mußte stets in Narkose vorgenommen werden.

Befund: Der linke Arm wird bei der Elevation nach vorn nur wenig über die Horizontale gehoben; auch beim Rückstrecken erheblich geschont. Es besteht keine Atrophie im Bereich der linken Schulter. Der Kopf steht regelrecht in der Gelenkpfanne. Röntgenologisch ist kein pathologischer Befund zu erheben.

Juni 1932: Operation der linken Schulter nach Joseph.

Entlassungsbefund: Die aktive Beweglichkeit des linken Armes im Schultergelenk ist ziemlich eingeschränkt. Die Elevation nach vorn und rückwärts, sowie die Abduktion ist nur um wenige Winkelgrade möglich. Innen- und Außenrotation sind fast wieder normal ausführbar.

1934: Im Jahre 1934 wurde der Patient wieder aufgenommen, da seit der Operation bereits vier Luxationen auftraten. Beim letzten Male erfolgte die Luxation beim Ausgleiten, ohne daß der linke Arm den Boden berührt hatte. Schon bei einfachem Aufstützen tritt die Luxation auf. Die linke Schultermuskulatur ist ziemlich stark atrophisch. Gegenüber dem rechten Oberarm besteht über Bicepsmitte eine Differenz von 3 cm. Die Abduktion ist nur bis zu einem Winkel von 135 Grad, die Elevation nach vorn bis zu 165 Grad und nach hinten bis zu 45 Grad möglich.

Januar 1934: Operation der linken Schulter nach Eden, mit Raffung der sehr weiten Gelenkkapsel.

Entlassungsbefund: Im allgemeinen noch erhebliche Beweglichkeitseinschränkungen im Schultergelenk.

Nachuntersuchungsbefund im Mai 1939: Seit der Operation ist keine Luxation aufgetreten. Die Beweglichkeit des linken Armes im Schultergelenk ist vollkommen normal. Bei übermäßig schwerer Arbeit mit dem linken Arm tritt in der Schulter schnell eine Ermüdbarkeit ein. Trotzdem ist der Patient ein halbes Jahr als Arbeiter am Westwall beschäftigt gewesen und auch jetzt noch als vollwertiger Arbeiter an der Reichsautobahn tätig.

K.-H. D., 21 J., Student.

1931 erstmalige Luxation der rechten Schulter beim Sport. Bis zum Ende des Jahres 1932 wiederholten sich die Luxationen

und zwar auch an der linken Schulter. Nach zwei luxationsfreien Jahren erfolgte erneut eine Ausrenkung der linken Schulter während der Massage zur Kräftigung der Armmuskulatur.

Befund: Klinisch und röntgenologisch läßt sich kein krankhafter Befund an beiden Schultergelenken erheben.

Juli 1934: Operation der linken Schulter nach Eden. Raffung der sehr stark verdickten Gelenkkapsel, deren Lappen sich etwa 1,5 cm übereinanderlegen lassen.

Entlassungsbefund: Die Rö-Aufnahme der linken Schulter zeigt den implantierten Tibiaspan direkt an der Scapula. Die Beweglichkeit im linken Schultergelenk ist eingeschränkt, aber nicht schmerzhaft.

Nachuntersuchungsbefund im Mai 1939: Seit der Operation ist keine Luxation aufgetreten. Sämtliche Bewegungen im linken Schultergelenk sind ohne Einschränkung ausführbar. Rö-Bild: Der jetzt noch sichtbare Tibiaspan ist eine feste knöcherne Verbindung mit der Scapula eingegangen und steht in etwa einem Winkel von 60 Grad schräg aufwärts gerichtet.

F. B., 21 J., Student.

Juli 1933 Luxation der rechten Schulter beim Sturz vom Reitpferd. Im August 1933 erneute Luxation beim Wasserballspiel und im November beim Fechtsport. Die vierte Luxation trat im Februar 1934 beim plötzlichen Aufstehen durch Aufstützen des Armes auf. Befund: Klinisch und röntgenologisch keine Anomalien.

Februar 1934: Operation der rechten Schulter nach Eden und Kapselraffung.

Entlassungsbefund: Geringe Schmerzhaftigkeit im Schultergelenk. Die Beweglichkeit des rechten Oberarmes ist in allen Ebenen noch ziemlich stark eingeschränkt.

Nachuntersuchungsbefund im Mai 1939: Seit der Operation ist keine Luxation aufgetreten. Die Gebrauchsfähigkeit und Beweglichkeit des rechten Armes ist vollkommen normal. Rö-Bild: Der implantierte Tibiaspan ist stark verkleinert und mit der Scapula knöchern verwachsen.

A. R., 23 J., Student.

Im Winter 1931 infolge Sturzes beim Skilaufen Prellung der rechten Schulter, die ohne Behandlung blieb. Ein halbes Jahr später luxierte die rechte Schulter bei einer ungeschickten

Armbewegung. Seit dieser Zeit erfolgten noch 30 Luxationen aus geringfügigen Ursachen heraus.

Befund: Außer Kleinheit beider Gelenkpfannen kein pathologischer Befund.

Juli 1934: Operation der rechten Schulter nach Eden mit Raffung der Gelenkkapsel, deren Blätter sich um 5 cm übereinanderlegen lassen.

Entlassungsbefund: Die Beweglichkeit im rechten Schultergelenk ist noch eingeschränkt. Die Elevation des rechten Armes nach vorn gelingt aktiv bis fast zur Horizontalen, nach hinten ist sie überhaupt nicht möglich. Abduktion und Rotationsbewegungen sind fast unmöglich.

Nachuntersuchungsbefund im Mai 1939: Vier Monate nach der Operation trat beim Boxen eine Luxation auf. Seitdem blieb der Patient rezidivfrei. Bis auf das Rückwärtsheben des rechten Armes sind alle übrigen Bewegungen normal möglich. Das Rö-Bild zeigt den stark verkleinerten Tibiaspan an der lateralen Seite der Scapula mit dieser knöchern verwachsen.

Nach dieser eingreifenden Operation am Schultergelenk war die Ausübung des Boxsportes bereits 4 Monate nach der Operation unbedingt verfrüht. Einer so übermäßig großen Beanspruchung, wie das beim Boxen der Fall ist, konnte die Schulter nicht gewachsen sein. Wenn die Schulter vor der Operation innerhalb zweier Jahre etwa 30 mal luxierte und jetzt inzwischen $4^1/_2$ rezidivfreie Jahre zu verzeichnen sind, so muß dies unbedingt als Erfolg der Operation gewertet werden. Daher rechne ich auch diesen Fall zu einer Dauerheilung.

K. B., 22 J., Buchdrucker.

1930 Luxation der rechten Schulter beim Fallen auf der Eisbahn. Seitdem noch 5 Luxationen, die beim Schwimmen und übermäßigen Streckbewegungen des rechten Armes auftraten.

Befund: Der rechte Arm kann aktiv bis zu einem Winkel von 120 Grad nach vorn gehoben werden. Danach tritt ein schmerzhafter Widerstand auf. Die Beweglichkeit zwischen Schulterblatt und Oberarmkopf ist frei. Die Rotationsbewegungen sind nicht eingeschränkt. Röntgenologisch ist Kleinheit der Pfanne festzustellen.

April 1934: Operation der rechten Schulter nach Eden mit Kapselraffung. Entlassungsbefund: Die Elevation des rechten Armes nach vorn ist aktiv bis zu einem Winkel von 135 Grad,

nach rückwärts 40 Grad, die Abduktion bis zu 105 Grad möglich. Rotationsbewegungen sind uneingeschränkt ausführbar. Geringe Atrophie der rechten Schultermuskulatur.

Nachuntersuchungsbefund im Mai 1939: August 1936 trat erneut eine Luxation auf, die sich seitdem noch viermal wiederholte und durch ungeschickte Armbewegungen ausgelöst werden. Bei allen Bewegungen besteht ein stechender Schmerz im Gebiet des Schultergelenkes. Die Schultermuskulatur ist atrophisch. Die aktive Elevation nach vorn ist bis zu einem Winkel von 140 Grad, nach rückwärts bis zu 50 Grad und die Abduktion bis zu 140 Grad möglich. Der Patient gebraucht seinen rechten Arm nur unter der größten Vorsicht.

Rö-Bild: Der Tibiaspan ist stark verkleinert und liegt fast parallel zum lateralen Scapularrand, ohne eine Verknöcherung mit der Scapula eingegangen zu sein.

Die Knochenhemmung durch den Span ist also wieder in Fortfall gekommen, woraus sich die neuerlichen Luxationen erklären lassen. Das Stechen im Schultergelenk wird sicherlich mit der ungünstigen Lage des Spanes in Zusammenhang zu bringen sein.

1935: H. G., 20 J., Mechaniker.

1930 beim Aufheben eines schweren Gegenstandes Luxation der rechten Schulter. Wenige Wochen später erfolgte bei einer alltäglichen Armbewegung eine erneute Luxation. Im Anschluß an eine dritte Luxation Operation der Schulter (Kapselraffung). Der Erfolg hielt nur bis zum Herbst 1932 an, wo erneut eine Luxation während des Schlafes erfolgte. Bis zu einer zweiten Operation im Sommer 1933, wobei ebenso nur die Kapselraffung ausgeführt wurde, dauernde Luxationen. Nach einem Jahre Beschwerdefreiheit traten erneut spontane Luxationen auf.

Befund: Wölbung der rechten Schulter etwas geringer als links. Schulterbewegungen auf beiden Seiten gleichmäßig und unbehindert. Rö-Bild: Auffallend kleine Gelenkpfannen beiderseits.

März 1935: Operation der rechten Schulter nach Eden.

Entlassungsbefund: Das Rö-Bild der rechten Schulter ergibt einen guten Sitz des Tibiaspanes. Der rechte Arm kann nach vorn und seitlich bis etwas über die Horizontale gehoben werden. Die Beweglichkeit nach rückwärts ist noch erheblich eingeschränkt.

Nachuntersuchungsbefund im Mai 1939: Keine Luxation seit der Operation. Bewegungen im rechten Schultergelenk sind in allen Ebenen beschwerdefrei und ohne Einschränkung ausführbar. Die Gebrauchsfähigkeit des rechten Armes ist vollkommen normal.

W. H., 20 J., Student.

1930 bei einem Sportunfall Luxation der linken Schulter. 1931 erneute Luxation beim Schwimmen, die sich von selbst wieder einrenkte. 1933, 1934 und 1935 je eine Luxation bei sportlichen Übungen.

Befund: Die Schultergelenke sind beiderseits normal beweglich. Die Bewegungen im linken Schultergelenk werden gegen schmerzhafte Widerstände ausgeführt. Im Röntgenbild zeigt der linke Oberarmkopf gegenüber der Pfanne eine auffallende Steilstellung. Diese Stellungsanomalie kann die Ursache für die habituelle Schulterluxation sein.

Juni 1935: Operation der linken Schulter nach Eden.

Entlassungsbefund: Die Schulter- und Oberarmmuskulatur ist schlaff und stark atrophisch. Das Schultergelenk ist nur um wenige Grade beweglich.

Nachuntersuchungsbefund im Mai 1939: Seit der Operation keine Luxation. Elevation nach vorn oben ist bis zu einem Winkel von 165 Grad, die Abduktion nicht ganz bis zur Senkrechten ausführbar. Das Rückwärtsheben des linken Armes ist normal möglich. Beschwerdefreie Gebrauchsfähigkeit des Armes.

Rö-Bild: Der Tibiaspan sitzt etwa 0,5 cm unterhalb des Labrum glenoidale. Mit der Gelenkkapsel steht er nicht mehr in Verbindung.

H. B., 25 J., Student.

1927 Luxation der linken Schulter beim Sturz vom Fahrrade. Bis zu seiner Aufnahme noch acht Luxationen aus meist geringfügigen Ursachen heraus.

Befund: Klinisch und röntgenologisch ist kein krankhafter Befund zu erheben.

August 1935: Operation der linken Schulter nach Eden mit Raffung der sehr weiten, z. T. nur aus einer zarten bindegewebigen Haut bestehenden Gelenkkapsel.

Entlassungsbefund: Unter Mitgehen der Scapula kann der linke Arm aktiv bis zu 45 Grad, passiv bis zu 80 Grad nach vorn gehoben werden. Sägebewegungen sind um 30 Grad aus-

führbar. Die Abduktion ist noch erheblich eingeschränkt. Rotationsbewegungen sind nur angedeutet.

Nachuntersuchungsbefund im Mai 1939:

Keine Luxation seit der Operation. Vollkommen normale und beschwerdefreie Gebrauchsfähigkeit des linken Armes. Die Elevation nach vorn oben ist bis zu 160 Grad, nach rückwärts bis zu 45 Grad, die Abduktion bis zur Horizontalen ausführbar. Leichtes Reiben im Schultergelenk bei Bewegungen wahrnehmbar.

W. H., 33 J., Rohrleger.

1933 beim Fallen Luxation der rechten Schulter, die erst 24 Stunden später eingerenkt wurde. Seitdem noch 6 Luxationen, die ohne besonderes Trauma auftraten.

Befund: Im Bereich der rechten Schulter geringe Atrophie des Musc. trapezius. Die Bewegungen des rechten Armes im Schultergelenk sind nach allen Seiten hin frei. Es ist leichtes Gelenkreiben fühlbar. Die Rö-Aufnahme zeigt Zeichen mäßiger Arthritis deformans an Kopf und Pfanne.

Dezember 1935: Operation der rechten Schulter nach Eden.

Entlassungsbefund: Die Bewegungen im rechten Schultergelenk sind beschwerdefrei. Aktive Elevation nach vorn ist bis zur Horizontalen möglich. Abduktion, Rückwärtsheben und Rotationsbewegungen sind noch erheblich eingeschränkt. Im Rö-Bild zeigt sich der implantierte Tibiaspan neben der lateralen Begrenzung der Scapula und teilweise in den Oberarmschaft projiziert. Er liegt oberhalb des Tuberc. majus.

Nachuntersuchungsbefund im Mai 1939: Seit der Operation keine Luxation. Die geringe Atrophie des Trapezius nach dem Acromion zu ist noch vorhanden, ebenso ist das Knarren im Gelenk noch wahrnehmbar. Sonst besteht jedoch völlige Beweglichkeit des rechten Armes im Schultergelenk in allen Ebenen. Die Gebrauchsfähigkeit des rechten Armes ist normal.

Rö-Bild: An der Lage des Spanes hat sich praktisch nichts wesentlich geändert. Der Span selbst ist über die Hälfte kleiner geworden und hat sich mehr horizontal gestellt.

Zusammenfassung:

Es wurden in den Jahren 1924 bis 1935 35 Operationen bei habitueller Schulterluxation an der Berliner Chirurgischen

Universitätsklinik ausgeführt, wobei bis zum Jahre 1932 die Faszientransplantation nach Joseph und von da an die Tibiaspanverpflanzung nach Eden angewandt wurden. Von den 35 Patienten konnten 26 durch die Nachuntersuchung erfaßt werden; die übrigen Patienten, besonders aus den ersten Jahren, waren für eine Wiedervorstellung nicht erreichbar bzw. inzwischen verstorben. Nur für die Edensche Methode kann über ein vollständiges Ergebnis berichtet werden. Von 9 Fällen der Operation nach Eden blieben 7 Patienten dauernd rezidivfrei. Ein Patient hatte nach der Operation nur zwei rezidivfreie Jahre; danach stellten sich wieder erneute Luxationen ein. Bei dem anderen Patienten luxierte die Schulter wenige Wochen nach der Operation bei zu frühzeitig ausgeübtem Sport. Seitdem bestehen jedoch über 4 rezidivfreie Jahre, so daß ich diesen Fall ebenso zu einem Dauererfolg rechne, zumal vor der Operation außerordentlich zahlreiche Luxationen bei dem Patienten aufgetreten sind.

Von den 26 nach Joseph operierten Fällen wurden 17 Patienten durch die Nachuntersuchung erfaßt. Bei 10 Patienten ergab sich eine absolute Dauerheilung. In einem Falle war jedoch eine größere Beweglichkeitseinschränkung zu verzeichnen. In 5 Fällen waren erneut Rezidive aufgetreten. Darunter befindet sich ein Patient, der innerhalb von zwei Jahren zweimal nach Joseph operiert wurde, nachdem er schon vorher zwei Operationen mit Kapselraffung hinter sich hatte. Nach der zweiten Josephschen Operation hatte der Patient sogar 5 rezidivfreie Jahre. 2 Fälle sind als fragliche Dauerheilung zu beurteilen. Eine Patientin, die Epileptikerin ist, renkte sich ihre Schulter ein halbes Jahr nach der Operation erneut während eines epileptischen Anfalles aus, blieb jedoch seither 8 Jahre rezidivfrei. Vor ihrer Operation litt sie an gehäuft auftretenden Luxationen. Der andere Patient war seit der Operation 12 Jahre luxationsfrei, als er sich bei einer schwierigen turnerischen Übung bei ungeschickter Hilfestellung die Schulter ausrenkte.

Bei beiden Operationsmethoden sind damit sehr schöne Erfolge erzielt worden. Es ist nicht meine Aufgabe, eine der Methoden gegenüber der anderen in ihrem Erfolgswert abzuwägen. Dies ist auch schon durch das zahlenmäßig unterschiedliche Material nicht korrekt durchführbar. Eden selbst vertritt die Ansicht, daß das operative Vorgehen sich nach dem jeweilig vorliegenden pathologischen Befund am Gelenk richten müsse.

Zum Schluß möchte ich Herrn Doz. Dr. Domrich für die Überlassung des Themas bestens danken.

Schrifttum:

1. Joseph: Verh. Chir. Kongr. 1920.
2. Eden: Dtsch. Zeitschr. f. Chir. 1919, 144.
3. Eden: Zentralblatt f. Chir. 1920, 33.
4 Dahlgren: Zentralblatt f. Chir. 1909.
5. Garré-Küttner-Lexer: Handbuch der prakt. Chir. 1927, 5.
6. R. Sommer: Neue Deutsche Chirurgie 1928, 41.
7. Anschütz: Arch. f. klin. Chir., 186.
8. Genz: Der Deutsche Militärarzt, 2.
9. Scheck: Arch. f. orth. Chir., 28.

Lebenslauf.

Ich, Günther Wetzstein, wurde am 12. Oktober 1913 in Chemnitz als Sohn des Baumeisters Arthur Wetzstein und seiner Ehefrau Martha geb. Zschämisch geboren.

Ostern 1920 wurde ich in die Volksschule zu Chemnitz eingeschult. Ostern 1924 wurde ich in die Sexta des Reformrealgymnasiums zu Chemnitz aufgenommen und legte im März 1933 an der gleichen Anstalt die Reifeprüfung ab. Anschließend ließ ich mich an der Universität Würzburg für Medizin immatrikulieren und bestand im Mai 1934 den ersten Teil der ärztlichen Vorprüfung. Nachdem ich vom April bis September 1935 im Freiwilligen Arbeitsdienst meiner Arbeitsdienstpflicht genügte und anschließend bei der Kriegsmarine ein halbes Jahr ausgebildet wurde, nahm ich im Sommersemester 1936 meine medizinischen Studien an der Universität Greifswald wieder auf und legte dort im Juni 1936 den zweiten Teil der ärztlichen Vorprüfung ab. Im Wintersemester 1936/37 ließ ich mich an der Friedrich-Wilhelms-Universität Berlin einschreiben und meldete mich im Juli 1939 zur medizinischen Staatsprüfung. Auf Grund der besonderen Verhältnisse erhielt ich bereits am 9. September 1939 die Bestallung als Arzt für das deutsche Reichsgebiet.